

# Análise comparativa de tempo do tratamento restaurador atraumático (art) convencional e modificado com gel de Papacárie®

## A comparative study of the time of atraumatic restorative treatment (art) conventional and modified with Papacárie gel™

Rise Consolação Luata Costa Rank<sup>1</sup>, Janete Peres da Silva<sup>2</sup>, Joana Estela Rezende Vilela<sup>3</sup>, Nayene Leocádia Manzutti Eid<sup>4</sup>, Omar Franklin Molina<sup>5</sup>

### RESUMO

**Introdução:** O Tratamento Restaurador Atraumático (TRA) convencional é uma técnica de remoção da dentina cariada onde são utilizados somente instrumentos manuais e restauração com o cimento de ionômero de vidro, para a reintegração das cavidades dentais com relação à sua função e melhora estética.

**Objetivo:** Realizar uma análise comparativa entre o tempo de trabalho do Tratamento Restaurador Atraumático (TRA) convencional e o TRA modificado com gel de Papacárie®. **Material e Método:** A amostra consistiu de 20 molares permanentes de estudantes com idade entre 6 a 14 anos, com lesão de cárie na face oclusal. O tecido cariado foi removido por um operador calibrado utilizando o método mecânico de escavação manual (n = 10) e o método químico-

mecânico com Papacárie® (n = 10). O tempo de trabalho para a realização de ambas as técnicas foi cronometrado e ao final, cada cavidade foi restaurada com cimento de ionômero de vidro modificado.

**Resultados:** Observou-se que a remoção do tecido cariado pelo método químico-mecânico demonstrou ter um tempo de trabalho menor do que o método convencional, porém sem diferença estatisticamente significativa. **Conclusão:** Ambos os métodos utilizados foram efetivos na remoção de cárie em dentes permanentes.

**Descritores:** Saúde pública. Dentística. Cárie dentária.

### ABSTRACT

**Introduction:** Atraumatic Restorative Treatment (ART) is a conventional technique for removal of carious dentin which is used only hand tools and restoration with glass ionomer cement for the reinstatement of dental cavities with respect to its function and aesthetic improvement. **Objective:** To perform a comparative analysis between the working time of the Atraumatic Restorative Treatment (ART) and conventional TRA modified gel Papacárie™. **Methods:** The sample consisted of 20 permanent molars of students aged 6-14 years with caries lesions on the occlusal surface. The carious tissue has been removed by an operator using the calibrated mechanical method of manual

excavation (n = 10) and chemomechanical method with Papacárie™ (n = 10). The working time for performing both techniques was timed and the end, each cavity was restored with glass ionomer cement modified. **Results:** It was observed that caries removal by chemomechanical method shown to have a working time less than the conventional method, but without statistically significant difference. **Conclusion:** Both methods were effective in the removal of caries in permanent teeth.

**Descriptors:** Public health. Dentistry. Caries.

<sup>1</sup> Doutora em Odontopediatria. Programa de Pós-Graduação em Odontopediatria Instituto de Pesquisa e Ensino - Universidade de Maringá. Profª. Titular da disciplina de Odontopediatria do Centro Universitário UnirG, Gurupi (TO). Email: riserank@yahoo.com.br

<sup>2</sup> Graduada em Odontologia pelo Centro Universitário UnirG-TO, Gurupi (TO). Email: janete\_peres@hotmail.com

<sup>3</sup> Especialista em Saúde Pública e Odontopediatria. Profª. Assistente na disciplina de Odontopediatria do Curso de Odontologia do Centro Universitário UnirG, Gurupi (TO). Email: joanaerv@yahoo.com.br

<sup>4</sup> Doutora em Fisiopatologia Médica (UNICAMP). Profª. de Clínica Integrada do Curso de Odontologia do Centro Universitário UnirG, Gurupi (TO). Email: nayene\_eid@yahoo.com.br

<sup>5</sup> Mestre em Odontopediatria (UFSC-SC). Profº. Adjunto em Dor Orofacial do Curso de Odontologia Centro Universitário UnirG, Gurupi (TO). Email: omarmolinatinoco@yahoo.com

### ENDEREÇO PARA CORRESPONDÊNCIA

Rise Consolação Luata Costa Rank. Endereço: Av. Maranhão, 1667. Gurupi-TO, CEP- 77410020.  
riserank@yahoo.com.br

## INTRODUÇÃO

Dentre os problemas de saúde bucal, a cárie ainda constitui um dos maiores desafios da odontologia e a compreensão da sua etiologia conduziu a diversas pesquisas em busca do seu entendimento, como um processo multifatorial, e no desenvolvimento de métodos para prevenção e controle da doença.<sup>1</sup>

Nas últimas décadas a odontologia tem apresentado um grande avanço no que diz respeito ao seu desenvolvimento tecnológico, com relação a uma melhora na eficiência e na qualidade de seus procedimentos. Em consequência desse desenvolvimento, surgiram novas técnicas, que acrescentaram praticidade na solução dos problemas de saúde bucal. Essas técnicas geraram aperfeiçoamento e o surgimento de novos materiais, possibilitando uma melhoria na promoção da saúde bucal, disponibilizando a população em geral acessibilidade aos serviços odontológicos.<sup>2</sup>

Em conjunto com todo esse avanço, está a inovação para remoção da dentina cariada, o que levanta questionamentos e estudos sobre esses métodos. Atualmente, a odontologia preconiza que o tratamento restaurador de lesões cariosas apresente detecção precoce, interrupção do ciclo cariogênico, proporcionando uma intervenção conservadora, de máxima conservação da estrutura dental sadia. Além do que, deve apresentar praticidade e ganho de tempo na realização do procedimento restaurador.<sup>1</sup>

Pesquisas e estudos têm demonstrado que, com relação ao tratamento de lesões médias e profundas de cárie, a possibilidade da realização em uma só sessão com a colocação de uma restauração definitiva, mesma sem a completa remoção da dentina cariada, é absolutamente viável,<sup>3</sup> desde que, este material restaurador seja colocado sobre o remanescente da dentina esclerosada.<sup>4</sup>

Mesmo nos dias atuais, há uma prevalência da utilização de brocas de aço conectadas a canetas de alta ou baixa rotação para a remoção do tecido cariado. A problemática dessa técnica, além da remoção do tecido cariado, consiste em uma maior destruição de estrutura dental hígida, aquecimento do tecido pulpar, ansiedade, medo, sensibilidade por parte do paciente.<sup>5</sup> Para execução dessa técnica, é necessário um tempo maior para a realização do preparo devido a utilização de anestesia, isolamento absoluto, podendo ainda gerar ansiedade no paciente.

O Tratamento Restaurador Atraumático (TRA) convencional é uma técnica de remoção da dentina cariada onde são utilizados somente instrumentos manuais e restauração com o cimento de ionômero de vidro, e a literatura,

mesmo a nacional, adotou nos trabalhos publicados a sigla do inglês "ART", ou seja, Atraumatic Restorative Treatment.<sup>6</sup>

O ART dispensa o emprego de equipamentos mais sofisticados e da aplicação de anestesia local. Não se trata de um processo de adequação do meio bucal, mas sim de uma medida de promoção de saúde, controle da cárie em caráter permanente, ou seja, trata-se de um tratamento curativo definitivo,<sup>7</sup> objetivando a reintegração da cavidade bucal com relação à sua função e estética.

Assim que o ART foi aprovado, em 1994, passou a ser divulgado pela OMS (Organização Mundial de Saúde) como uma filosofia de tratamento das lesões de cárie.<sup>2</sup> Ainda hoje, o ART tem sido encarado pela OMS como uma alternativa extremamente viável para populações carentes, principalmente de países em desenvolvimento.<sup>8</sup>

No que diz respeito ao tratamento de lesões cariosas essa técnica remove somente o tecido amolecido desmineralizado, ou seja, a dentina infectada, permanecendo somente a dentina parcialmente desmineralizada, que é mais endurecida e pode ser remineralizada. Esse preparo segue a anatomia da lesão, não necessitando de um desenho mecânico, forma de conveniência, por isso é chamado de conservador, o que o difere dos tratamentos convencionais.<sup>9</sup>

A princípio, a técnica da restauração atraumática foi idealizada para ser aplicada em países subdesenvolvidos, entretanto esta técnica pode ser utilizada em países industrializados e em situações específicas como pacientes com fobia, ansiedade, deficiência física e mental, crianças com baixa idade e em pacientes idosos.<sup>10</sup> Além disso, a técnica foi proposta para suprir uma necessidade de tratamento odontológico em campos de refugiados e outros locais sem assistência odontológica, com uma população desassistida pelos programas básicos de saúde bucal especificamente e com grande carência de tratamentos.<sup>8</sup>

Esta técnica é bem indicada para crianças não cooperativas e bebês; lesões primárias de cárie; gestantes; pacientes que possuem contraindicação à anestesia local; pacientes hospitalizados; idosos; lesões cariosas Classe I em dentes permanentes que envolvam dentina. No entanto, torna-se contraindicado em lesões profundas com proximidade da polpa; dentes com abscessos, fístulas e outras lesões.<sup>9</sup>

O sucesso da utilização da técnica ART depende da realização correta do procedimento clínico e da indicação adequada, porque ele insere o paciente em um programa de promoção de saúde, onde este recebe instruções sobre

higiene, dieta e acompanhamento do tratamento realizado.<sup>10</sup>

Quando os princípios básicos do tratamento são compreendidos, tais como a correta execução da técnica de mínima intervenção, ciência dos limites da mesma e utilização por profissionais que compreendam a filosofia da promoção de saúde, ocorre uma paralisação do processo carioso, remineralização da dentina e restabelecimento das condições de saúde do paciente. O ART possibilita ao elemento dentário, condições favoráveis para que este seja capaz de retornar ao seu estado de saúde.<sup>9</sup>

Ao se realizar uma modificação na técnica original do ART, optou-se por acrescentar a letra "m" na sigla ART, o que a nomeou ART modificado.<sup>11</sup> Assim a remoção químico-mecânica do tecido cariado, também conhecida como ART modificado, foi um método desenvolvido para tornar o tratamento mais agradável para o paciente, preservando a estrutura dental e a saúde pulpar. Caracteriza-se pela dissolução de matéria orgânica, devido a ação de produtos químicos na dentina cariada, dissolvendo o tecido amolecido.<sup>12-13</sup> Essas substâncias químicas devem ser capazes de degradar e amolecer a dentina cariada, facilitando sua remoção com instrumentos manuais, tendo por objetivo principal minimizar ou mesmo superar as limitações do ART convencional.<sup>14</sup>

Várias pesquisas propuseram diferentes métodos de remoção da cárie dental, tendo por princípio a máxima preservação de estrutura dental sadia. A partir de 1972, o primeiro estudo sobre a remoção químico-mecânica da cárie foi realizado. Iniciaram este sistema com a utilização do hipoclorito de sódio a 5%, que ao ser aplicado sobre a dentina cariada removia o tecido infectado.<sup>15</sup> Entretanto, o hipoclorito apresentou-se instável, além de tóxico e irritante para os tecidos bucais sadios.<sup>16</sup>

Nos anos de 1980 foi adicionada ao hipoclorito uma solução contendo hidróxido de sódio, cloreto de sódio e glicina, a qual foi denominada GK101. Essa substância removia o tecido cariado de forma mais lenta, e com o intuito de melhorar o tempo de ação desenvolveu-se o Caridex ou GK101E composto de ácido aminobutírico.<sup>15</sup>

Devido à necessidade de melhorar a técnica desenvolveu-se o Cariosolv™, que se trata de um produto formado por três aminoácidos distintos (leucina, lisina e ácido glutâmico) e hipoclorito de sódio. Porém, o Cariosolv™ também demonstrou ser inconveniente devido ao seu elevado custo, vida útil pequena e a necessidade da utilização de curetas especialmente desenhadas para a remoção da dentina infectada.<sup>5</sup>

O gel de Papacárie® é um produto que remove a cárie, desenvolvido pelas pesquisadoras Dra. Sandra Kalil Bussadori e Dra. Márcia Miziara, em 2003, que apresenta uma ação bacteriostática, antiinflamatória, bactericida e desinfetante.<sup>16</sup>

O Papacárie® é apresentado em forma de gel possuindo em sua composição papaína 10% e cloramina T 0,5%, e como corante o azul de toluidina.<sup>13</sup> O gel promove a remoção do tecido infectado pela cárie, preservando ao máximo os tecidos sadios circundantes, sem provocar danos aos demais tecidos bucais.<sup>17</sup> Assim, trabalha a partir de uma metodologia simplificada de atendimento, ganho de tempo e englobando um maior número de pessoas atendidas. Um produto, cuja proposta é apresentar grande parte das propriedades desejadas por seus antecessores, associando à isso o baixo custo e a alta seletividade.<sup>18</sup>

Analisando o potencial antimicrobiano<sup>5</sup> entre gel de Papacárie® e o Carisolv™, para a remoção químico-mecânica da dentina cariada, verificou-se que ambos os produtos apresentaram uma ação inibitória sobre *S. mutans* e *Lactobacillus*. Porém, o Papacárie® apresentou uma diferença estatisticamente significativa no efeito antimicrobiano sobre o *S. mutans*, sua ação inibitória bacteriana foi maior do que a do Carisolv™.

Estudos<sup>18</sup> para a verificação da citotoxicidade relacionada ao gel de Papacárie®, concluíram que o contato direto e imediato (50 segundos) com o gel em células cultivadas da polpa dentária humana é citotóxico, porém o produto não libera substâncias citotóxicas para o meio líquido, e essa citotoxicidade direta não persistiu após 24 horas, portanto, o Papacárie® pode ser considerado um produto biocompatível.

O material de escolha para a realização das restaurações do ART tem sido o Cimento de Ionômero de Vidro (CIV) de presa química, pois possui uma aceitável biocompatibilidade quando aplicados sobre os tecidos bucais, propriedades anti-bacterianas e liberação de flúor o que propicia a remineralização da dentina afetada.<sup>19</sup>

A liberação de flúor, in vitro, pelo CIV se estende por cerca de oito anos, sendo mais intensa na primeira semana e diminui gradativamente. Entretanto, o CIV apresenta desvantagens como: baixa resistência ao desgaste e a compressão, baixa resistência a fratura e pouca elasticidade, além do custo elevado do material.<sup>9</sup>

As limitações quanto ao uso de restaurações atraumáticas dizem respeito ao desgaste superficial e a menor dureza do material restaurador, comparado com o amálgama e a resina.<sup>2</sup>

O presente trabalho teve por objetivo realizar uma análise comparativa entre o tempo de trabalho para a remoção da cárie dentária utilizando o ART convencional (mecânico somente com curetas) e o modificado associando a remoção mecânica com o gel de Papacárie®.

## MATERIAL E MÉTODO

Após aprovação do Comitê de Ética em Pesquisa do Centro Universitário UnirG, sob protocolo 0034/2009, foi realizado o estudo em uma Escola Municipal na cidade de Gurupi-TO, Brasil, em que os menores receberam a autorização dos responsáveis para a participação da pesquisa.

Foram incluídos no estudo 20 molares permanentes humanos, em pares de 10 estudantes na faixa etária de seis a 14 anos e de ambos os gêneros, apresentando lesões de cárie ativa em dentina na superfície oclusal (Classe I), sem comprometimento da câmara pulpar; cavidades de tamanho médio-rasa com lesão primária da doença cárie. Foram excluídos os dentes com lesões de cárie em superfícies proximais e em dentes anteriores.

Os estudantes foram submetidos a uma seleção prévia, que incluiu exame clínico-visual por um único examinador calibrado, experiente na realização da técnica de ART e devidamente paramentado, munido de abaixadores de língua de madeira, gaze e algodão estéreis.

A amostra foi dividida em dois grupos, cada criança apresentava dois dentes acometidos pela doença cárie em molares permanentes, um dos dentes fez parte do Grupo Controle com o uso da técnica ART convencional e o outro dente do grupo Experimental com o ART modificado (com gel de Papacárie®). De forma aleatória, por meio de sorteio, selecionavam-se quais os dentes seriam submetidos ao ART modificado com gel de Papacárie® e ART convencional. Ambos seguiram o protocolo de atendimento preconizado pela Organização Mundial de Saúde (OMS)<sup>8</sup> para que este procedimento pudesse ser realizado na própria escola.

Os pacientes foram posicionados em decúbito dorsal sobre uma mesa e em presença de luz natural. Não foram utilizados equipamentos odontológicos convencionais, como mocho, ou instrumentos rotatórios. O isolamento do campo operatório foi obtido por meio do isolamento relativo com a colocação de roletes de algodão na região a ser tratada, a fim de evitar que a umidade comprometesse o trabalho. Cada dente teve sua superfície limpa com bolinhas de

algodão embebidas em água filtrada, para identificar corretamente o tamanho da cavidade.

O procedimento foi aferido por um avaliador cego, que iniciava a contagem do tempo pelo lado externo da sala de aula, assim que o profissional dava o sinal de início de procedimento, para que o aferidor não soubesse qual técnica estava sendo usada pelo cirurgião-dentista. Outro voluntário anotava o tempo e a técnica que havia sido utilizada.

No grupo controle, foi executado o procedimento ART convencional o qual foi realizado seguindo o protocolo proposto para a sua execução: abertura da cavidade com o uso de instrumentos manuais (escavadores e curetas), através de movimentos circulares e horizontais, com remoção do esmalte sem sustentação e curetagem da dentina infectada.

No grupo experimental foi realizado o procedimento ART modificado no qual foi aplicado o gel Papacárie®, sob a dentina cariada, aguardando-se um período de 30 a 40 segundos, após o qual o mesmo foi removido com a parte não cortante das curetas de dentina, através de uma leve abrasão do tecido com a ponta ativa do instrumento. A média de aplicações do produto foi de duas vezes, para cada elemento dental, isso ocorreu quando clinicamente ainda se constatava a presença de dentina desmineralizada após a primeira aplicação.

O tempo total do procedimento, que compreendeu a abertura e remoção do tecido desmineralizado em cada grupo, foi registrado com um cronômetro em segundos por cada dente.

Após o preparo das cavidades, os dentes foram restaurados com cimento de ionômero de vidro (CIV) com tempo de presa química (Maxxion®), utilizando ácido, e com a inserção do cimento houve pressão digital, aplicação de adesivo (esmalte incolor - Impala®) e remoção de excessos com instrumentos manuais. A pressão digital foi realizada por dois minutos, com o objetivo de adaptar o material restaurador às paredes da cavidade e a superfície oclusal.

## Análise Estatística

Os dados coletados foram submetidos à análise estatística do teste T-Student (software Excel 7.0) para comparação dos mesmos, verificando a média e o desvio padrão de cada grupo. Adotando valores de significância estatística com intervalo de confiança de 95% ou  $p \leq 0,05$ .

**RESULTADOS**

Para a análise comparativa de tempo, a amostra consistiu de preparos cavitários do tipo Classe I em 10 dentes para o grupo controle (ART) e 10 dentes para o grupo experimental (ART m - com gel de Papacárie®).

O tamanho das cavidades encontradas foi rasa, média-rasa e média-profunda e o tempo para a realização de cada método foi cronometrado em segundos. Na tabela 1 observa-se a divisão dos grupos, bem como os dentes selecionados para a realização dos procedimentos, o método de remoção utilizado e o resultado obtido em segundos.

**Tabela 1:** Divisão da amostra em grupo experimental e controle, elemento dental, classe, método utilizado, profundidade da cavidade e tempo de cada técnica cronometrado em segundos.

Grupo Experimental (Método Químico)					Grupo Controle (Método Mecânico)				
Dente	Classe	Método	Cavidade	Tempo (s)	Dente	Classe	Método	Cavidade	Tempo(s)
26	I	Q	R	194	16	I	M	R	271
46	I	Q	R	222	26	I	M	MR	228
47	I	Q	R	165	46	I	M	MR	141
46	I	Q	MR	232	37	I	M	MR	161
46	I	Q	MR	300	16	I	M	MR	180
36	I	Q	R	221	26	I	M	MR	200
47	I	Q	M	136	37	I	M	MR	154
36	I	Q	MP	317	46	I	M	MP	389
37	I	Q	R	297	46	I	M	MP	388
16	I	Q	R	240	47	I	M	R	255

Legenda: rasa (R); média rasa (MR); média profunda (MP)  
 Intervalo de confiança IC= 95% [-52.13 ; 43.53]

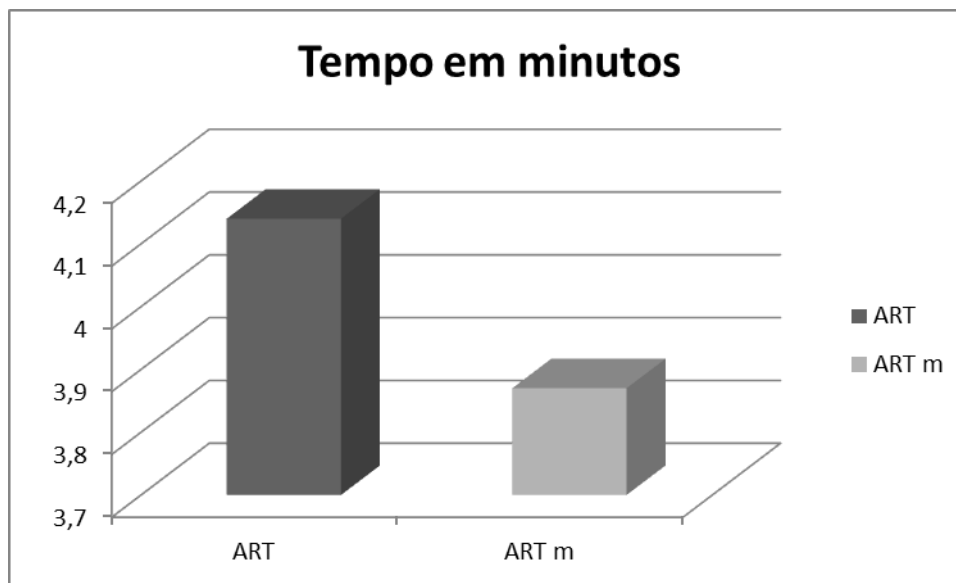
A tabela 2 apresenta o resultado da média de tempo e o desvio padrão de cada método utilizado, nota-se que não houve diferença estatística relevante entre as técnicas e o tempo.

**Tabela 2:** Média de tempo (min) e desvio padrão de cada técnica.

	ART modificado	ART
	3.23	4.51
	3.7	2.46
	2.75	5.46
	3,86	2.68
	5	3.15
	3.68	3.48
	2.26	2.56
	5.28	6.48
	4.95	6.46
	4	4.25
<b>Total</b>	38.71	41.49
<b>Média</b>	3.87	4.14
<b>Desvio padrão</b>	10.74	1.54

O gráfico 1 demonstra o resultado do ART modificado com o uso do gel de Papacárie® (ART m), o qual foi realizado em um menor tempo do que o uso da técnica de ART Convencional com remoção mecânica (ART). A

média de tempo para o modificado com gel de Papacárie® foi de 3,8 minutos e de 4,1 minutos para o convencional ou mecânico, porém sem significância estatística



**Figura 1:** Representação da diferença do tempo em minutos do ART (convencional) e ART m (modificado).

## DISCUSSÃO

O ART possui uma abordagem restauradora preventiva, porque busca a interrupção do processo carioso a fim de impedir a sua progressão, estando também, associado à promoção de saúde, mas é considerada uma restauração definitiva.<sup>6,8,19</sup> Desta forma, este estudo buscou atendimento em crianças escolares que apresentavam lesões cariosas e com dificuldade de conseguir o atendimento odontológico convencional na rede pública.

A técnica do ART foi indicada, inicialmente, para populações de regiões extremamente carentes, nas quais a única alternativa de tratamento odontológico era a exodontia. Atualmente estudos<sup>10,20</sup> mostraram que esta técnica também é indicada em atendimentos sociais e no controle da doença cárie, propiciando uma maior preservação da estrutura dentária, o que está em concordância com esta pesquisa. Vale salientar que, embora as vantagens do ART superem suas desvantagens, existem limitações para a utilização da técnica que devem ser consideradas, sendo que o sucesso da técnica depende do tipo e profundidade da cavidade,<sup>9</sup> consistência da dentina cariada, correta manipulação e utilização adequada do CIV. Desta forma, todas as cavidades selecionadas para este estudo eram rasas ou médias-rasas.

O uso da técnica de ART revela uma interrupção do processo carioso, ao remover o

agente etiológico principal (microorganismos), e interfere no processo de desmineralização e remineralização dentária, ocorrendo devido à utilização de materiais bioativos como o cimento de ionômero de vidro.<sup>9,20,21,22</sup> O material infectado das lesões cariosas foram removidas segundo o critério de avaliação de cada grupo, sendo que todas as cavidades foram restauradas com o Cimento de ionômero de vidro convencional.

Embora várias lesões de cárie tenham sido tratadas, apenas os dentes posteriores com lesões classe I foram considerados nesta pesquisa, por corresponderem à indicação primária do ART, preconizada pela literatura.<sup>2</sup> O estudo realizado por Kavvadia et al.,<sup>23</sup> trabalhou com classe I e classe V verificando que a média de tempo gasta em ambas as técnicas para classe V foi menor do que no preparo para classe I.

Este estudo não utilizou anestesia local, o que está de acordo com pesquisas que atestam que o ART minimiza a utilização de anestésicos em dentes permanentes.<sup>23</sup> Os métodos de remoção químico-mecânica da cárie foram desenvolvidos com a finalidade de remover a lesão, mantendo estrutura dentária sadia de modo indolor e atraumático.<sup>13</sup> O que está de acordo com esta pesquisa, pois as crianças atendidas apresentaram maior desconforto no momento da intervenção do ART convencional do que no momento do ART modificado com o uso do gel.

A colaboração dos pacientes se mostrou mais efetiva, quando foi realizada a remoção da cárie com o gel de Papacárie®, visto que o ART convencional gera barulho e vibração das

curetas, o que provoca maior desconforto entre as crianças. Isto também foi atestado em outras pesquisas,<sup>23-24</sup> as quais relataram que, além da maior aceitação do paciente para com o ART modificado, não ocorreu sintomatologia dolorosa e ansiedade frente ao tratamento.

O princípio básico da remoção químico-mecânica da cárie consiste na aplicação de agentes químicos específicos que promovam o amolecimento seletivo da dentina degradada durante o processo de cárie, e posteriormente, realiza-se uma leve escavação com instrumentos manuais.<sup>25</sup> Embora o gel de Papacárie® delimite a região em que está a dentina desmineralizada e preserve estrutura dentária, ele pode deixar as regiões de esmalte sem apoio dentinário o que facilitaria o processo de infiltração marginal em cavidades oclusais.<sup>26</sup>

Os resultados desta pesquisa mostraram claramente que a remoção químico-mecânica da cárie com o gel de Papacárie® resultou em um procedimento menos prolongado do que a remoção convencional, o que neste caso, discordou do estudo<sup>27</sup>, que analisou 182 molares permanentes de crianças com idade entre seis e quinze anos, em cavidade com profundidade em torno de 1.9 mm, a média de tempo para a remoção da cárie pelo ART convencional e pelo modificado com gel de Papacárie® foi respectivamente de 2.92±7.87 minutos e 4.46± 10.9minutos. Vale salientar que a realização dos procedimentos por um operador calibrado e experiente na aplicação deste tipo de procedimento em especial, foi de fundamental importância nos resultados desta pesquisa.

Este estudo está de acordo com Guedes et al.,<sup>28</sup> pois após a aplicação do gel, houve uma degradação total do esmalte demineralizado, ou seja, o produto agiu somente no tecido lesado. A eficácia do método de remoção químico-mecânica da cárie com a utilização do gel de Papacárie® tem sido documentada em vários estudos in vitro.<sup>15,18</sup>

A avaliação do trabalho apresentou limitações em decorrência do tamanho da amostra, o que aconteceu devido aos critérios de inclusão adotados para esta pesquisa, por outro lado, atesta-se a viabilidade de se aplicar a técnica restauradora atraumática no contexto de um centro urbano.

## CONCLUSÃO

O ART, como forma de tratamento odontológico para lesões cariosas, em especial nas lesões de classe I, demonstrou ser extremamente viável em local (escola municipal)

sem assistência odontológica para controle da doença cárie, prevenção e promoção de saúde.

O ART modificado com gel de Papacárie® demonstrou ser um procedimento de execução mais rápida do que o convencional, apesar de utilizar mais passos para execução da intervenção, porém, não houve diferença estatisticamente significativa entre o tempo de execução das duas técnicas, além de apresentar melhor aceitação entre os pacientes.

Sendo assim, mais estudos devem ser realizados na área, para comprovar a eficácia do ART nos processos de controle da doença cárie e promoção de saúde verificando suas indicações e possíveis contra-indicações.

## REFERENCIAS

1. Lima JEO. Programa preventivo da cárie dentária baseado no controle mecânico da placa bacteriana em crianças, por meio da profilaxia profissional periódica. Resultados após 25 anos de acompanhamento. R Dent Press Ort Ortop Facial. 2009;14(3): 44-51.
2. Figueiredo HC, Lima FA, Moura KS. Tratamento restaurador atraumático: avaliação de sua viabilidade como estratégia de controle da cárie dentária na saúde pública. Revista Brasileira em Promoção da Saúde. 2004;17(3):109-18.
3. Mertz-Fairhursts EJ, Curtis JJW, Ergle JW, Rueggeberg FA, Adair SM. Ultraconservative and cariostatic sealed restorations: results at year 10. J Am Dent Assoc.1998 Jan;129(1):55-6.
4. Andrade AKM, Montes MAJR, Porto ICCM, Sales GCF, Braz R. Remoção de dentina cariada: abordagem atual. RGO. 2008 Abr/Jun; 56(2):175-80.
5. Motta LJ, Bussadori SK, Guedes CC, Reda SH, Santos EM. Avaliação in vitro do potencial antimicrobiano de dois sistemas para remoção químico-mecânica de dentina cariada: Carisolv<sup>TM</sup> e Papacárie®. Arq em Odont. 2005 Out./Dez;41(4): 273-368.
6. Wambier DS, Paganini F, Locatelli FA. Tratamento restaurador atraumático (Estudo de sua aplicabilidade em escolares de Tangará – SC). Pes Bras Odontoped Clin. 2003 Jul/Dez;3(2):09-13.
7. Kikwilu EN, Mandari GJ, Honkala E. Survival of Fuji IX ART fillings in permanent teeth of primary schoolchildren in Tanzania. East Afr Med J. 2001 Aug;78(8): 411-3.
8. Funasa [Internet]. Brasília (DF): Ministério da Saúde; Diretrizes para a saúde bucal nos distritos sanitários especiais indígenas. 2007. Disponibilizado em:

9. [http://www.funasa.gov.br/internet/arquivos/biblioteca/saulInd\\_bucal.pdf](http://www.funasa.gov.br/internet/arquivos/biblioteca/saulInd_bucal.pdf)
10. Nascimento ACB, Rego MA. Tratamento restaurador atraumático convencional e modificado: vantagens e indicações. REV EAP/APCD. 2004; 6(1):7-9.
11. Gomes AC, Biella VDA, Mastrantonio SDS, Neves LT. O tratamento restaurador atraumático (TRA) como alternativa de tratamento em bebês portadores de fissura: relato de caso clínico. Rev Odont de Araçatuba. 2003; 24(2): 52-5.
12. Massara MLA, IMPARATO JCP, WAMBIER DS, NORONHA JC, RAGGIO DP, BONECKER M. Tratamento Restaurador Atraumático Modificado (ARTm) Pesq Bras Odontoped Clin Integr. 2012; 12(3):303-06.
13. Massoni ACLT, Pessoa CP, Oliveira AFB. Tratamento restaurador atraumático e sua aplicação na saúde pública. Rev de Odont da UNESP. 2006;35(3): 201-7.
14. Pacheco GLL, Santo SSF, Jorge AOC, Bussadori SK, Rego MA. Ação antimicrobiana in vitro de dois sistemas de remoção química da cárie sobre *Streptococcus mutans* e *Lactobacillus acidophilus*. Rev Biociên. 2005; 11: 39-45.
15. Cajazeira MRR, Santos MEO. Análise ultraestrutural de superfície dentinária de molares decíduos submetidos a diferentes métodos usados na remoção do tecido cariado. Pes Brás Odontoped Clin Integr. 2007; 7(3): 265-9.
16. Bussadori SK, Martins MD, Fernandes KPS, Guedes CC, Motta LJ, Reddá SH, Santos EM. Avaliação da biocompatibilidade "in vitro" de um novo material para a remoção química mecânica da cárie – Papacárie. Pesq Bras Odontop Clin Int. 2005; 5(3):253-9.
17. Culquicóndo EA. Tratamiento ultraconservador y minimamente invasivo de la caries dental. Fórmula Odontológica. [Internet] 2006. [Citado em 10 Jun 2011]. Disponível em: [www.ecuodontologos.com/revistaaorybg/vol4num3/tratamiento.html](http://www.ecuodontologos.com/revistaaorybg/vol4num3/tratamiento.html)
18. Silva LR, Murillo LH, Santos EM, Pinto ACG, Busadori SK. Utilización del gel de la papaya para la remoción de la caries - reporte de un caso con seguimiento clínico de un año. Acta Odontol Venez. 2005 Maio;43(2):155-8.
19. Miyagi SPH, Mello I, Bussadori SK, Marques MM. Resposta dos fibroblastos pulpaes humanos em cultura de gel de Papacárie. Rev Odont da Univ São Paulo. 2006 Set/Dez;18(3):245-9.
20. Hebling J. Remoção parcial da cárie: conveniência ou possibilidade. Anais do 2º Conclave Odontológico Internacional; 2003.
21. Nunes OBC, Abreu PH, Nunes NA, Reis LPKFM, Reis RTM, Júnior AR. Avaliação clínica do tratamento restaurador atraumático (ART) em crianças assentadas do Movimento Sem-terra. Rev Fac Odontol Lins. 2003;15(1):23-31.
22. Maltz M, Oliveira E, Fontanella V, Carminatti G. Deep Caries Lesions after Incomplete Dentine Caries Removal: 40-Month Follow-Up Study. Caries Res. 2007;41(2): 493-6.
23. Fook ACBM, Azevedo VVC, Barbosa WPF, Fidéles TB, Fook MVL. Materiais odontológicos: cimentos de ionômero de vidro. Rev Elet Mat e Proc. 2008; 3(1):40-5.
24. Kavvadia K, Karagianni V, Polychronopoulou A, Papagiannouli L. Primary teeth caries removal using the Carisolv™ chemomechanical method: a clinical trial. Pediat Dent. 2004; 26(1): 23-28.
25. D'ávila S, Machado PEM, Fontes LBC, Maciel LML, Granville-Garcia AF. Associação da técnica do ART e o Papacárie no tratamento odontológico de crianças com medo. Int J Dent. 2008 Abr/Jun;7(2):88-93.
26. Francci C, Deaton TG, Arnold RR, Swift EJ, Perdigão J, Bawden JW. Fluoride release from restorative materials and its effects on dentin desmineralization. J Dent Res.1999;78(10):1647-54.
27. Araújo NC, Oliveira APB, Rodrigues VMS, Andrade PMMS. Avaliação do selamento marginal de restaurações adesiva após o uso de gel de papaia. Pesq Bras Odontoped Clin Integr. 2007 Jan/Abr;7(1): 67-73.
28. Barata THE, Pereira LCG, Borges DLM, Lima AA, Navarro MFL. Evaluation of Papacárie in ART restorations using Visual Analog Scale. IADR General Session & Exhibition. Anais n.1772. Toronto, Jul. 2008. Disponível via <<http://iadr.confex.com/iadr/2008Toronto/techprogram/abstract108745.htm>> Acessado em 14 de outubro de 2012.
29. Guedes CC, Aldrigui JM, Martins MD, Fernandes KSP, Bussadori SK. Remoção química e mecânica de lesão de cárie em dente hipoplásico utilizando-se gel á base de papaína Papacárie: relato de caso clínico. ConScientiae Saúde 2006; 5: 59-65.

Agradecemos a colaboração da professora Dra. Patrícia Elaine Gonçalves de Odontologia Social e Preventiva do Centro Universitário UNIRG. Nosso muito obrigado a todas as crianças e adolescentes que anonimamente contribuíram à pesquisa e aos responsáveis (pais) que autorizaram a participação.