

## Anomalia de Ebstein e suas Repercussões na vida do Neonato: Revisão Integrativa

### *Ebstein's Anomaly and its Repercussions on the Life of the Neonate: An Integrative Review*

Gustavo Henrique da Silva<sup>1</sup>, Alexandre Muller Zigmundo da Silva Leite<sup>2</sup>,  
Maria Heloísa Aquino Alves<sup>3</sup>

#### RESUMO

**INTRODUÇÃO:** A Anomalia de Ebstein (AE) consiste em uma patologia cardíaca congênita rara que acomete 1 em cada 20 mil infantes. Indivíduos mais novos são mais suscetíveis a manifestar a doença de modo grave, podendo trazer grandes riscos para sua qualidade de vida. **OBJETIVO:** Objetiva-se descrever as repercussões que afetam a vida do neonato advindas da Anomalia de Ebstein. **MÉTODO:** Trata-se de uma revisão integrativa da literatura, com base em critérios de inclusão e exclusão específicos, na qual foi realizada uma análise dos artigos publicados nas bases de dados IBECs, SciELO, PUBMED e *Cochrane*, nos últimos 10 anos (2012-2022). Após análise e triagem dos artigos, foram selecionadas 16 publicações para a construção do escrito. **RESULTADOS/DISCUSSÃO:** A AE é caracterizada por alterações anatômicas da valva tricúspide, que inclui o deslocamento das suas válvulas posterior e septal, a sua adesão ao músculo cardíaco e o afastamento do anel valvar de sua posição original. Ela causa sintomas graves como: baixo peso ao nascer, presença de outras anormalidades cardíacas ou condições médicas subjacentes, maior risco de mortalidade precoce. **CONCLUSÃO:** Destarte, a Anomalia de Ebstein tem impacto significativo na saúde neonatal, logo apresenta elevada mortalidade nos primeiros dias de vida. Contudo, há modelos de manejo terapêutico com boas perspectivas, até para casos graves, se diagnosticado precocemente.

**Palavras-chave:** Doenças das Valvas Cardíacas; Anomalia de Ebstein; Recém-Nascido.

#### ABSTRACT

**INTRODUCTION:** Ebstein's Anomaly (EA) is a rare congenital heart pathology that affects 1 in every 20,000 infants. Younger individuals are more susceptible to developing the disease in a serious way, which can pose major risks to their quality of life. **OBJECTIVE:** The objective is to describe the repercussions that affect the life of the newborn resulting from Ebstein's Anomaly. **METHOD:** This is an integrative review of the literature, based on specific inclusion and exclusion criteria, in which an analysis of articles published in the IBECs, SciELO, PUBMED and *Cochrane* databases was carried out in the last 10 years (2012-2022). After analyzing and screening the articles, 16 publications were selected for the construction of the writing. **RESULTS/DISCUSSION:** EA is characterized by anatomical changes to the tricuspid valve, which include the displacement of its posterior and septal valves, their adhesion to the heart muscle and the removal of the valve ring from its original position. It causes serious symptoms such as: low birth weight, presence of other heart abnormalities or underlying medical conditions, increased risk of early mortality. **CONCLUSION:** Therefore, Ebstein's Anomaly has a significant impact on neonatal health, presenting high mortality in the first days of life. However, there are therapeutic management models with good prospects, even for severe cases, if diagnosed early.

**Keywords:** Health Valve Diseases; Ebstein Anomaly; Newborn.

<sup>1</sup>Graduando de Farmácia da Associação Caruaruense de Ensino Superior - Asces/Unita - Caruaru-Pe. Brasil.

E-mail:  
gustavoh.silva181@gmail.com

ORCID: <https://orcid.org/0009-0005-5874-9764>

<sup>2</sup>Graduando de Farmácia da Associação Caruaruense de Ensino Superior - Asces/Unita - Caruaru-Pe. Brasil.

E-mail:  
alexandremzigymunth@gmail.com

ORCID: <https://orcid.org/0009-0003-3812-6434>

<sup>3</sup>Farmacêutica Residente da Atenção Básica pela Associação Caruaruense de Ensino Superior - Asces/Unita

## 1. INTRODUÇÃO

Cardiopatía Congênita (CC) é uma anomalia estrutural que acomete a função cardiocirculatória do indivíduo, podendo ocorrer desde o nascimento, ainda que seja diagnosticada apenas durante a vida adulta. Sendo este, um problema grave da saúde atual, tanto que no ano de 2010, de acordo com os casos notificado ao Ministério da Saúde, houve incidência de 25.757 novos casos/ano, distribuindo em: Norte 2.758; Nordeste 7.570; Sudeste 10.112; Sul 3.329; e Centro-Oeste 1.987 (Júnior *et al.*, 2015).

Em consonância, a Anomalia de Ebstein (AE), um exemplo de Cardiopatía Congênita, é uma anomalia com incidência de 1:20.000 nascidos vivos e prevalência de 0,5% dentre os pacientes com CC (Tongsong *et al.*, 2005; Bakhshaliyev *et al.*, 2021). Consiste de uma patologia congênita rara com menos de 1% dos diagnósticos conaturais cardíacos (Murray, 2015). No Brasil, a identificação da referida alteração predomina durante a 2<sup>o</sup> e a 3<sup>o</sup> década de vida do cidadão (Almeida *et al.*, 2016).

Descrita, inicialmente em 1866, pelo médico alemão Wilhelm Ebstein (Bakhshaliyev *et al.*, 2021), a AE passou a ser mencionada nos anos seguintes, culminando na observação clínica de achados autopsiados. Ainda que rara, tem incidência variando de 0,4 a 1,07% entre os casos de cardiopatías congênitas (Santos; Daameche; Bazi, 2016).

O processo patológico da Anomalia de Ebstein ocorre devido ao deslocamento dos pontos de aposição do folheto septal e posterior da valva tricúspide no ventrículo direito (VD), ou seja, em vez das cúspides anterior, septal e posterior se posicionarem em seus âmbitos adequados, as válvulas posterior e septal deslocam-se, devido a falhas na delimitação dos folhetos e do septo, se aderem ao miocárdio, diminuindo o espaço de saída do ventrículo direito (Murray, 2015; Bakhshaliyev *et al.*, 2021).

Os sintomas, em alguns casos, podem envolver refluxo sanguíneo, ocasionado pela dificuldade de o sangue fluir para frente do ventrículo (Baek *et al.*, 2016). Quando em menor gravidade, nos anos sucedentes, insuficiência cardíaca (Murray, 2015). Ademais, essa anomalia ainda pode se associar com outras alterações cardíacas e/ou extracardíacas. Entre essas, a comunicação interatrial e as vias acessórias são as mais comuns (Santos; Daameche; Bazi, 2016). As manifestações clínicas apresentam-se de distintas maneiras, conforme a gravidade do defeito anatômico e das anomalias associadas, sendo mais preocupante quando presente na população de neonatos (Bakhshaliyev *et al.*, 2021; Freud *et al.*, 2020).

Destarte, ainda há, na AE, uma elevada taxa de mortalidade nos primeiros dias de nascimento, algo que repercute negativamente na vida da família que perdeu o seu recém-chegado (Huang *et al.*, 2017). Por isso, o diagnóstico precoce através de exames de ressonância magnética cardíaca (RMC) e exame ecocardiográfico (EE) é essencial para iniciar o tratamento medicamentoso ou intervenção cirúrgica o mais rápido possível (Júnior *et al.*, 2015).

Portanto, apesar de pouco mais de 150 anos desde a sua exposição, ainda há uma escassez de estudos que relacionam o diagnóstico em neonatos com os efeitos trazidos ao indivíduo, em destaque àqueles publicados no idioma português. Nesse sentido, o presente estudo é relevante para o contexto assistencial, social e científico, pois tem por objetivo descrever as repercussões que afetam a vida do neonato advindas da Anomalia de Ebstein.

## 2. MATERIAIS E MÉTODOS

O presente estudo tratou-se de uma pesquisa exploratória delineada pelo método de Revisão Integrativa da Literatura. Para tanto, a mesma foi estruturada a partir de etapas, sendo elas: 1) Elaboração de pergunta norteadora; 2) Busca ou amostragem na literatura; 3) Coleta de dados; 4) Análise crítica dos estudos incluídos; 5) Discussão dos resultados; 6) Apresentação da revisão/Síntese de conhecimento (Souza; Silva; Carvalho, 2010).

Com o propósito de atender o objetivo da pesquisa, avaliou-se as evidências científicas a partir de uma pergunta norteadora: “Quais as repercussões trazidas à saúde do neonato pelo desenvolvimento da Anomalia de Ebstein?”. Por isso, estabeleceu-se como critérios de inclusão os artigos redigidos nos idiomas português, inglês e alemão, relacionados à pergunta norteadora e publicados no período de 10 anos (2012-2022). Optou-se por excluir as duplicatas, capítulos de livro, editoriais, Trabalhos de Conclusão de Curso (TCC), escritos com abordagem narrativa e estudos que associam enfermidades não cardiológicas à Anomalia de Ebstein.

Desenvolveu-se uma busca bibliográfica nas bases de dados eletrônicas: *Índice Bibliográfico Español en Ciencias de la Salud* (IBECS), *Scientific Electronic Library Online* (SciELO), *Cochrane Database of Systematic Reviews* (CDSR) e PUBMED. Para tal, utilizou-se o formulário de busca avançado com os seguintes descritores, de acordo com os Descritores em Ciências da Saúde (DeCS), “Recém-nascido”, “Avaliação em saúde” e

“Anomalia de Ebstein”. Enquanto, com o *Medical Subject Headings* (MeSH) selecionou-se “*Infant, Newborn*”, “*Health Impact Assessment*” e “*Ebstein Anomaly*”.

Por meio da associação dos descritores com o operador booleano *AND*, formulou-se as seguintes chaves de pesquisa: 1) “Recém-nascido” *AND* “Avaliação em saúde” *AND* “Anomalia de Ebstein”; 2) “*Infant, Newborn*” *AND* “*Health Impact Assessment*” *AND* “*Ebstein Anomaly*”. Na base de dados do IBICS utilizou-se da primeira chave de forma completa, contudo na base da SciELO não foi encontrado resultado, seja com a chave completa ou com omissão de apenas um dos termos. Por isso, utilizou-se exclusivamente “Anomalia de Ebstein” para pesquisa. Na PUBMED não foi encontrado resultados com a utilização completa da segunda chave, por isso optou-se pela omissão do termo “*Health Impact Assessment*” durante a pesquisa, a Cochrane também não apresentou resultados para pesquisa com a segunda chave completa, optando-se, assim, a utilizar apenas o termo “*Ebstein Anomaly*”.

Frente a amostragem dos estudos, essa atividade foi realizada por todos os pesquisadores de forma independente. Inicialmente, foram identificados um total de 431 estudos elegíveis para triagem. Com o auxílio da plataforma RAYYAN, um aplicativo da web usado frequentemente para organizar os artigos e auxiliar em pesquisas do tipo revisão sistemática e metanálise, foi realizada três etapas de filtragem: 1) leitura de títulos, 2) leitura de resumos, 3) leitura integral; onde todas as etapas de análises foram rigorosas e possuíram como base os critérios de inclusão e exclusão já estabelecidos. No decorrer das análises, as divergências foram resolvidas com uma reunião dos pesquisadores.

Nesse estudo foi utilizado o *Preferred Reporting Items for Systematic Reviews and Meta-Analyses* (PRISMA) de forma adaptada para esquematizar a operação de busca e seleção realizada (Figura 01).

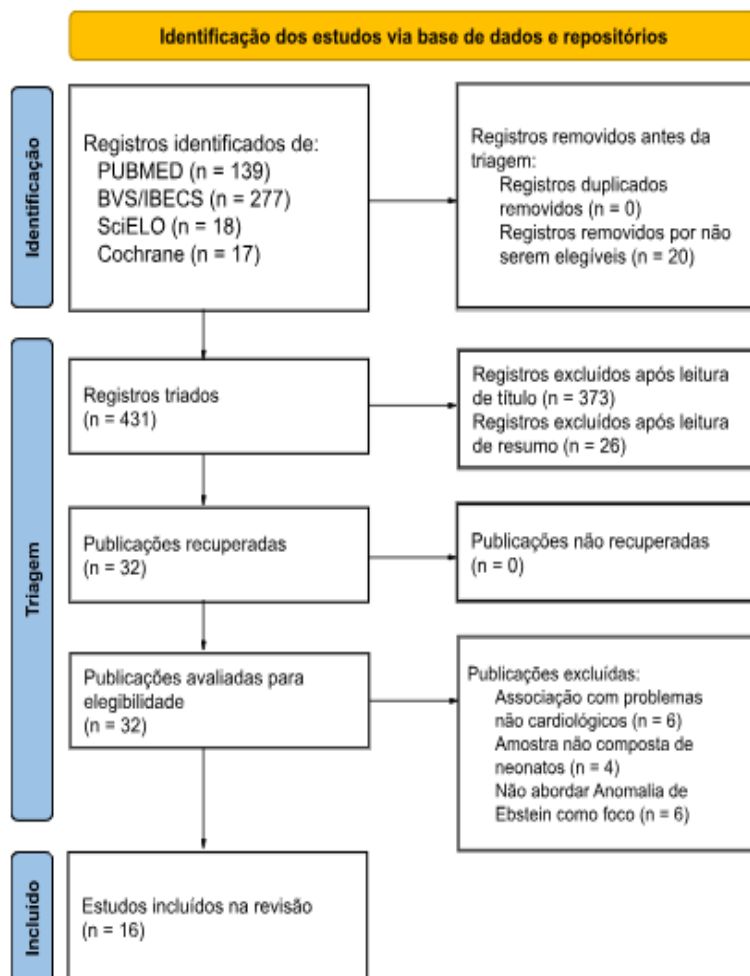
Desse modo, após obtenção de uma amostra de artigos científicos, a mesma foi submetida a uma leitura crítica para síntese de um resultado relacionado à temática do trabalho. Nesse processo, a extração de dados se deu por um formulário que incluiu: 1) Identificação com nome do primeiro autor, ano de publicação, local de publicação e país de estudo, 2) Características do estudo e tamanho da amostra, 3) Características dos participantes, 4) Análises dos resultados. Ademais, os direitos autorais de cada autor mencionado nesta revisão foram respeitados.

### 3. RESULTADOS

A princípio foram encontrados 451 artigos no total, sendo 277 provenientes da base de dados IBECs, 139 da PUBMED, 18 da SciELO e 17 da *Cochrane*. Contudo, 20 estudos foram removidos por não serem elegíveis para análise, pois não correspondiam ao idioma pesquisado, assim, obteve-se um total de 431 estudos viáveis à triagem. Após leitura de títulos foram excluídas 373 publicações e após leitura de resumos foram excluídas 26 publicações, restando 32 trabalhos elegíveis para leitura integral.

Por fim, foi selecionada uma amostra de 16 artigos para síntese dessa revisão, tendo os últimos sido excluídos por fazer associação de doença não cardiológicas com a Anomalia de Ebstein (n = 6), possuir amostras não compostas de neonatos (n = 4) e não abordar Anomalia de Ebstein como foco na própria pesquisa (n = 6).

Figura 1. Fluxograma do processo de seleção dos artigos, adaptado das diretrizes PRISMA



Fonte: adaptado dos autores Page, M. J.; McKenzie, J. E.; Bossuyt, P. M. *et al.* 2021

Dos 16 estudos, houveram sete estudos clínicos (43,75%), cinco estudos transversais (31,25%), dois relatos de caso (12,5%), um estudo experimental (6,25%) e uma revisão de literatura (6,25%). Houve predominância do idioma inglês, todos os artigos selecionados se encontravam nesse idioma e, de certo modo, houve distribuição equitativa dos estudos dentro do período dos dez últimos anos (2012-2022), onde três artigos 2016, dois artigos para os anos 2012, 2013, 2018 e 2020 e um artigo para os seguintes anos 2014, 2015, 2017, 2019 e 2021.

Referente ao local de condução das pesquisas foram identificados seis estudos nos Estados Unidos, três no Japão, dois na Coreia do Sul e um para cada um dos países citados, respectivamente Alemanha, Espanha, Suíça, Canadá e Turquia. Ademais, as informações centrais dos artigos foram selecionadas, levando em consideração a contextualização da Anomalia de Ebstein, as manifestações clínicas apresentadas e as intervenções terapêuticas adotadas. Na Tabela 1 é possível encontrar a apresentação da síntese dos artigos incluídos na presente revisão integrativa.

**Tabela 1.** Apresentação da síntese dos artigos incluídos na revisão integrativa

Título	Autor, et al. (Ano)	Tipo de Estudo	Intervenção Estudada	Resultados
Surgical treatment of Ebstein anomaly in pediatric patients: A 10-year single-center study	Bakhshaliyev, et al. (2021)	Estudo Clínico	Relatar os resultados precoces e de longo prazo das estratégias e métodos cirúrgicos utilizados para tratar pacientes com Anomalia de Ebstein.	O tratamento cirúrgico da anomalia é difícil, mas os resultados globais são bons. A taxa de reparo anatômico é menor em pacientes neonatais e infantis, mas a maioria desses pacientes é submetida a reparo biventricular.
Preoperative Physiology, Imaging, and Management of Ebstein's Anomaly of the Tricuspid Valve	Morray, (2015)	Revisão da Literatura	Analisar com uma abordagem completa desde a fisiologia até exames de imagem e manejo terapêutico.	Recém-nascidos com Anomalia de Ebstein podem desenvolver cianose, cardiomegalia e obstrução da saída do ventrículo direito.
Surgical management of symptomatic neonates with Ebstein's anomaly: choice of operation	Knott-Craig, et al. (2014)	Estudo Clínico	Avaliar a Anomalia de Ebstein com atresia pulmonar anatômica em relação ao tipo de reparo cirúrgico que receberam.	Recomenda-se uma abordagem de ventrículo único para neonatos com Anomalia de Ebstein e atresia pulmonar anatômica se o grau de regurgitação tricúspide for menos grave.
Outcomes of neonatal Ebstein's anomaly without right ventricular forward flow	Baek, et al. (2016)	Estudo Clínico	Comparar os resultados clínicos de dois subgrupos e determinar os parâmetros ecocardiográficos pós-natais que delineiam a morfologia da valva pulmonar.	O diâmetro do óstio da valva pulmonar é um parâmetro útil que indica a morfologia da valva em pacientes com Anomalia grave de Ebstein.
Histological examination of the potential arrhythmic substrates in the setting of Ebstein's malformation	Sánchez-Quintana, et al. (2019)	Estudo Experimental	Fornecer informações sobre a presença potencial de vias através da investigação de seis exemplos autopsiados da malformação.	Em todos os corações, a linha de articulação de pelo menos o folheto septal da válvula tricúspide foi deslocado apicalmente de modo que surgiu dentro do ventrículo direito.
Título	Autor, et al. (Ano)	Tipo de Estudo	Intervenção Estudada	Resultados
Outcome of Neonates with Ebstein's Anomaly in the	Yu, et al. (2013)	Estudo Clínico	Determinar as variáveis de desfecho em uma série de casos	Sofrimento fetal e atresia/estenose pulmonar são preditores significativos de mortalidade na

Título	Autor, et al. (Ano)	Tipo de Estudo	Intervenção Estudada	Resultados
Current Era			recentes de Anomalia de Ebstein.	população atual com Anomalia de Ebstein.
Surgical Strategy Toward Biventricular Repair for Severe Ebstein Anomaly in Neonates and Infancy	Huang, et al. (2017)	Estudo Clínico	Descrever a estratégia cirúrgica visando o reparo biventricular.	A estratégia cirúrgica apresenta bons resultados de sobrevida e preserva a possibilidade de reparo biventricular completo.
Application of Cone Reconstruction for Neonatal Ebstein Anomaly or Tricuspid Valve Dysplasia	Mizuno, et al. (2016)	Estudo Retrospectivo	Revisar a evolução clínica de pacientes com AE neonatal ou Displasia da Valva Tricúspide graves para a determinação de uma estratégia de manejo.	A técnica do Cone de Warden reconstrói a valva tricúspide, por meio da adição de um cone de tecido.
Paediatric Ebstein's anomaly: how clinical presentation predicts mortality	Geerdink, et al. (2018)	Estudo Clínico	Analisar os fatores de risco para morte na infância e adolescência no momento do diagnóstico da Anomalia de Ebstein.	18% dos nossos pacientes morreram durante a infância e adolescência. A sobrevida em 1 ano foi de 84%. Um paciente morreu 35 meses após o diagnóstico e a sobrevida permaneceu em 82%.
Surgical Management and Outcomes of Ebstein Anomaly in Neonates and Infants: A Society of Thoracic Surgeons Congenital Heart Surgery Database Analysis	Holst, et al. (2018)	Estudo Retrospectivo	Delinear as características pré-operatórias de neonatos e bebês com Anomalia de Ebstein e caracterizar procedimentos e operações realizadas.	A raridade da Anomalia de Ebstein continua a limitar em grande parte a experiência cirúrgica em centros individuais, e isto, combinado com a variedade de procedimentos realizados nesta população, provavelmente contribuiu para a estagnação das melhorias nos resultados.
Risk Factors for Mortality and Circulatory Outcome Among Neonates Prenatally Diagnosed With Ebstein Anomaly or Tricuspid Valve Dysplasia: A Multicenter Study	Freud, et al. (2020)	Estudo Retrospectivo	Descrever melhor as estratégias de manejo pós-natal e definir fatores de risco para mortalidade neonatal e resultados circulatórios na alta.	Entre os neonatos com Anomalia de Ebstein grave, que sobreviveram >24 horas, a mortalidade permanece alta em 25%. Fatores de risco notáveis para mortalidade neonatal incluíram menor peso ao nascer, menor velocidade do sangue e falta de fluxo sanguíneo pulmonar anterógrado.
Rapid two-stage Starnes approach in high-risk neonates with Ebstein anomaly	Asou, et al. (2020)	Estudo Clínico	Revisar os resultados de curto e longo prazo de neonatos de alto risco com Anomalia de Ebstein tratados com um procedimento rápido de Starnes de 2 estágios.	Descobrimos que a estratégia de manejo com foco na redução do tamanho do lado direito do coração, levou à melhora da função diastólica e do desempenho da bomba do ventrículo esquerdo.
Single-Ventricle Outcomes After Neonatal Palliation of Severe Ebstein Anomaly With Modified Starnes Procedure	Kumar, et al. (2016)	Estudo Retrospectivo	Analisar os resultados em longo prazo da palição de ventrículo único em neonatos submetidos a um procedimento de Starnes modificado para anomalia grave de Ebstein.	O estudo estabelece claramente que o procedimento de Starnes modificado é uma abordagem eficaz para paliar neonatos com Anomalia grave de Ebstein e choque cardiogênico.
Cone Reconstruction of Ebstein's Anomaly in a Neonate	Sata, et al. (2012)	Relato de Caso	Relato de uma operação usando reconstrução em cone da Anomalia de Ebstein em um recém-nascido que necessitou de oxigenação.	Foi demonstrada uma redução significativa na regurgitação e uma boa morfologia do ventrículo direito. Foi demonstrado que esta técnica pode ser eficaz em neonatos críticos com suporte de ECMO.
Anatomic Repair of Ebstein's Malformation: Lessons Learned With Cone Reconstruction	Dearani, et al. (2013)	Estudo Retrospectivo	Descrever a experiência e lições aprendidas para alcançar uma Reconstrução de Cone bem-sucedida.	A técnica Reconstrução de Cone é o reparo mais anatômico da Anomalia de Ebstein e pode ser aplicada à grande maioria das suas variantes anatômicas.
Surgical treatment for neonatal Ebstein's anomaly with circular shunting	Yanase, et al. (2012)	Relato de Caso	Relatar um caso de tratamento cirúrgico para Anomalia de Ebstein neonatal com derivação circular.	Foi relatado um caso raro de Anomalia de Ebstein neonatal com desvio circular. Foi realizado procedimento cirúrgico em dois tempos e o resultado foi bom.

Fonte: Silva, G. H. et al. 2024

## 4. DISCUSSÃO

A Anomalia de Ebstein (AE) é um distúrbio embrionário da formação da valva tricúspide, que causa uma amarração errônea dos folhetos septais e posteriores na parede do miocárdio. Essa malformação leva ao deslocamento apical do anel valvar, conseqüentemente, resultando em insuficiência da valva tricúspide e dilatação das estruturas do lado direito do coração. Fisiologicamente, a principal alteração é a diminuição do fluxo sanguíneo pelo lado direito do coração, que pode levar a Insuficiência Cardíaca (IC) e cianose (Murray, 2015).

Mediante os achados da literatura científica, a Anomalia de Ebstein, nas situações mais leves, pode permanecer assintomática durante grande parte da vida do indivíduo, assim, atrasando o diagnóstico. Por outro lado, nos quadros graves, em neonatos pode resultar em uma dificuldade cardíaca congestiva grave (Júnior *et al.*, 2023). Outras repercussões nos neonatos estão ligadas a falta de ar, fadiga, baixo peso ao nascer, a presença de outras anomalias cardíacas, cianose, ascite, intolerância a atividades físicas, edema de membros inferiores e insuficiência cardíaca, a qual pode levar a uma morte súbita ou arritmias cardíacas. Por isso, são necessários a avaliação e o monitoramento rigorosos desde o pré-natal para identificar os fatores de risco e tomar as medidas adequadas (Freud *et al.*, 2020).

A apresentação da doença em pacientes neonatais é, usualmente, associada aos casos graves e apresenta uma maior taxa de mortalidade. Contudo, quando a doença se manifesta de modo menos grave, o indivíduo desenvolve sintomas mais frequentes de insuficiência cardíaca e taquiarritmia. Insta salientar que, as estratégias de manejo terapêutico são variáveis, desde uso contínuo de medicamentos a intervenções cirúrgicas, dependendo da idade do paciente diagnosticado, da apresentação e da gravidade da doença (Murray, 2015).

Nas cardiopatias congênitas cianogênicas com hipofluxo pulmonar e insuficiência cardíaca, como Anomalia de Ebstein, o medicamento de eleição é a prostaglandina E1, responsável por estimular angiogênese terapêutica, aliada ou não a outros vasodilatadores, como o óxido nítrico inalado ou o milrinone, utilizando-se este como inotrópico. Nos casos mais graves, há um número crescente de opções cirúrgicas focadas no reparo valvar, porém deve-se atentar a outras complicações associadas (Atik, 2022).

A Anomalia de Ebstein é na maioria das vezes diagnosticada por meio de



ecocardiograma, o qual permite visualizar as câmaras cardíacas e o fluxo sanguíneo. Ecocardiogramas, raio-X torácicos e cateterismo também são procedimentos utilizados. Somado a isso, esquemas de classificação são aplicados para avaliar a gravidade da malformação anatômica e, assim, auxiliar na escolha de tratamento (Murray, 2015).

Carpentier *et al.* (1988) classifica os pacientes em quatro grupos: tipo A, o volume do ventrículo direito é adequado; tipo B, há uma grande porção atrializada do ventrículo direito, mas o folheto anterior da valva tricúspide movimenta-se livremente; tipo C, o movimento do folheto anterior da valva tricúspide é severamente restrito e pode causar obstrução na via de saída do ventrículo direito; tipo D, há atrialização quase completa do ventrículo direito (Carpentier *et al.*, 1988).

Posteriormente, foi desenvolvido um sistema de pontuação ecocardiográfica por Celermajer *et al.* (1992) que avalia a proporção da área combinada do átrio direito e ventrículo direito atrializado para a área combinada do ventrículo direito funcional e do coração esquerdo de uma visão apical no final da diástole. A proporção é usada para definir 4 graus de gravidade crescente da doença. Este sistema de classificação foi posteriormente validado e utilizado como fator de risco clínico para mortalidade em estudos da apresentação neonatal da Anomalia de Ebstein (Celermajer *et al.*, 1992).

Por isso, por muitas vezes, o tratamento cirúrgico é uma opção e, geralmente, envolve a reconstrução da valva tricúspide e a remodelação da via de saída do ventrículo direito na tentativa de evitar a morte natural do indivíduo. No entanto, a cirurgia também apresenta riscos, incluindo complicações no pós-cirúrgico e a necessidade de cuidados a longo prazo. Destaque que, neonatos com Anomalia de Ebstein requerem acompanhamento contínuo com cardiologistas pediátricos para gerenciar a condição e monitorar seu desenvolvimento (Knott-Craig *et al.*, 2014).

Após esse prognóstico inicial, para os casos que necessite de intervenção cirúrgica, haverá, de modo individualizado e baseado na avaliação da gravidade do caso, a escolha do procedimento cirúrgico a ser seguido, seja a reconstrução do Cone de Warden, o procedimento cirúrgico de Starnes, o procedimento de Fontan ou a operação de Starnes em dois estágios (Knott-Craig *et al.*, 2014).

Dentro do contexto terapêutico, uma das técnicas cirúrgicas mais utilizadas para o tratamento da anomalia é a técnica de reconstrução do cone, também conhecida como Cone de Warden. Essa é uma técnica que envolve a reconstrução da valva tricúspide e a criação de um cone de tecido para melhorar o fluxo sanguíneo e a função da valva. Desse

modo, o objetivo é restaurar a anatomia e a função normal da valva tricúspide, permitindo um melhor desempenho cardíaco (Huang *et al.*, 2017).

Além disso, outro tratamento que tem aumentado a taxa de sobrevivência de recém-nascidos com Anomalia de Ebstein, é o procedimento cirúrgico de Starnes. Essa intervenção consiste na exclusão do ventrículo direito, que se adapta com o tempo, resultando em uma melhora da função cardíaca esquerda. Dessa maneira, o procedimento de Starnes é uma opção para pacientes mais graves, os quais possuem altas porcentagem de regurgitação, insuficiência cardíaca grave, apresentação clínica instável e que, conseqüentemente, não são facilmente tratados com reparos da válvula tricúspide (Asou *et al.*, 2020).

Já, o procedimento de Fontan é uma cirurgia cardíaca complexa usada para tratar certas doenças congênitas do coração, como cardiopatias cianóticas complexas univentriculares. Essa cirurgia direciona o fluxo sanguíneo diretamente dos vasos sanguíneos de retorno ao coração para as artérias pulmonares, contornando o ventrículo. Isso permite que o sangue seja oxigenado nos pulmões antes de ser distribuído para o resto do corpo. O procedimento é realizado em etapas e pode envolver o uso de enxertos vasculares, sendo uma cirurgia complexa que requer uma equipe especializada e um acompanhamento médico a longo prazo (Asou *et al.*, 2020).

Relacionando as três técnicas, uma pesquisa retrospectiva realizada por Huang *et al.* (2017) revisou os prontuários de 12 recém-nascidos com regurgitação tricúspide grave e atresia pulmonar relacionada à Anomalia de Ebstein ou displasia isolada da valva tricúspide. Os primeiros seis pacientes foram submetidos a terapia paliativa antes de uma possível correção biventricular. A partir de 2013, a reconstrução do cone foi utilizada como parte da plastia da válvula tricúspide (Huang *et al.*, 2017).

Dos cinco pacientes submetidos à operação de Starnes, quatro faleceram no hospital, e o paciente restante foi submetido a uma operação de Fontan, posteriormente. Dos cinco pacientes que receberam correção biventricular, incluindo quatro com reconstrução do cone, três sobreviveram. Esses sobreviventes foram submetidos a reparo biventricular e apresentaram velocidade de fluxo de regurgitação tricúspide pré-operatória superior a 3,0 m/s. Insta salientar que, uma velocidade de fluxo superior a 3,0 m/s indica um alto gradiente de pressão e sugere a presença de regurgitação tricúspide significativa (Huang *et al.*, 2017).

Nesse sentido, a avaliação da gravidade da regurgitação tricúspide envolve a análise de múltiplos parâmetros, incluindo a velocidade do fluxo de regurgitação, o tamanho do

átrio direito, a função do ventrículo direito e outros achados clínicos. Cada caso é único, e a interpretação dos resultados deve ser considerada em conjunto com outros achados clínicos e exames complementares. Um cardiologista especializado será capaz de fornecer uma avaliação precisa e determinar a gravidade da regurgitação tricúspide, bem como orientar o tratamento adequado, se necessário (Huang *et al.*, 2017).

Por outro lado, outra opção que ainda há é a operação de Starnes em dois estágios, o qual é uma técnica cirúrgica bastante utilizada no tratamento da anomalia utilizada em pacientes de alto risco. Consiste em realizar uma cirurgia inicial para desviar o fluxo sanguíneo do átrio direito para os pulmões e, posteriormente, realizar a cirurgia definitiva para corrigir a anomalia. Sendo que, essa abordagem é indicada em casos complexos e de alto risco, permitindo um melhor controle da condição antes da intervenção cirúrgica definitiva (Kumar *et al.*, 2016).

Um estudo clínico de Asou *et al.* (2020) foi conduzido para revisar os resultados de curto e longo prazo de recém-nascidos de alto risco com Anomalia de Ebstein tratados com essa abordagem de dois estágios. Foram analisados 52 fetos com a anomalia, divididos em dois grupos: um grupo controle e um grupo de estudo. A abordagem de gerenciamento de dois estágios foi aplicada a seis neonatos de alto risco no grupo de estudo (Asou *et al.*, 2020).

Dos seis recém-nascidos de alto risco tratados com a abordagem descrita, todos apresentaram uma taxa de sobrevivência de 100%. O acompanhamento médio foi de 7,5 anos, demonstrando uma redução significativa no risco geral em comparação ao grupo controle. Com exceção de um caso que aguardava a cirurgia, todos os pacientes foram submetidos à operação de Fontan como parte do tratamento definitivo (Asou *et al.*, 2020).

Essa técnica permite um melhor controle da condição e uma taxa de sobrevivência mais favorável. No entanto, é importante ressaltar, mais uma vez, que cada caso deve ser avaliado individualmente, e a escolha da abordagem cirúrgica deve ser feita em conjunto com a equipe médica, levando em consideração as características do paciente e os riscos envolvidos (Asou *et al.*, 2020).

Desse modo, um estudo clínico de Knott-Craig *et al.*, (2014) revisou a experiência em neonatos sintomáticos com Anomalia de Ebstein, incluindo aqueles com atresia pulmonar associada. Sendo que, dos 32 neonatos submetidos à intervenção cirúrgica, 20 apresentavam atresia pulmonar, e entre os pacientes sem atresia pulmonar, todos foram submetidos a reparo de dois ventrículos. Dos 20 recém-nascidos com atresia pulmonar, 16

passaram por reparo de dois ventrículos e 4 receberam abordagem de palição de ventrículo único. Destaca-se que a mortalidade precoce geral foi de 28%, sendo 8,3% para pacientes sem atresia pulmonar e 40% para aqueles com atresia pulmonar (Knott-Craig *et al.*, 2014).

Outrossim, a mortalidade registrada foi de 44% para recém-nascidos submetidos a reparo de dois ventrículos, de 16% para aqueles que receberam conduto valvulado do ventrículo direito para a artéria pulmonar como parte do reparo de dois ventrículos e de 25% para pacientes submetidos a reparo de um ventrículo. Esses resultados destacam a complexidade do manejo cirúrgico em pacientes recém-nascidos com Anomalia de Ebstein, especialmente na presença de atresia pulmonar (Knott-Craig *et al.*, 2014).

Ademais, a Anomalia de Ebstein neonatal pode se apresentar de modo diferente, com ausência de fluxo direto do ventrículo direito, o qual é uma condição grave e complexa que possui desfechos que variáveis entre pacientes. Um estudo retrospectivo, o qual contou com 29 recém-nascidos portadores desta variação da anomalia, dividiu os participantes em dois grupos: um com válvula pulmonar normal e outro com válvula pulmonar anormal (Kumar *et al.*, 2016).

No grupo com válvula pulmonar normal, observou-se que o fluxo direto do ventrículo direito começou aproximadamente 10 dias após o nascimento, e em 88% dos casos foi possível alcançar uma fisiologia biventricular ou 1 ½ ventricular ao longo do acompanhamento. Porém, no grupo com válvula pulmonar anormal, apenas 15,3% dos pacientes alcançaram essa fisiologia (Baek *et al.*, 2016).

Análises ecocardiográficas pré-operatórias mostraram que o grupo com válvula pulmonar normal tinha um anel valvar pulmonar maior e um índice cardiorácico menor em comparação com o grupo com válvula pulmonar anormal. Sendo que, a regurgitação pulmonar leve a moderada estava presente em todos os pacientes com válvula pulmonar normal e em alguns do outro grupo (Kumar *et al.*, 2016).

Como em qualquer tipo de estudo, a revisão integrativa apresenta vantagens e limitações inerentes ao método, exigindo cautela na interpretação de seus resultados. Durante esta pesquisa, constatou-se uma escassez de estudos brasileiros sobre o tema; nenhum dos artigos incluídos nesta revisão integrativa é de origem nacional. O que pode refletir a necessidade de maior investimento em pesquisas nacionais. Além disso, a inclusão de outras bases de dados e a exploração da literatura cinzenta poderiam ampliar e diversificar o conjunto de publicações analisadas, possibilitando novos achados na área.

## 5. CONSIDERAÇÕES FINAIS

Conclui-se, portanto, que a Anomalia de Ebstein (AE) é uma condição cardíaca congênita rara que repercute na vida do neonato e traz manifestações clínicas graves. Existe uma grande variação na apresentação clínica dessa anomalia. O tratamento e o prognóstico variam de acordo com o tipo específico, que inclui medicamentos para controlar os sintomas e intervenção cirúrgica que varia de acordo com cada caso apresentado.

É válido ressaltar que fatores de risco devem ser integrados, pois interferem na sobrevivência de neonatos acometidos. Além disso, é necessário garantir, desde o pré-natal, um acompanhamento rigoroso, para reduzir os riscos de complicações. O pré-natal permite identificar essa anomalia congênita e tomar as medidas necessárias para garantir o melhor resultado possível para a criança.

As intervenções cirúrgicas para neonatos com anomalia de Ebstein variam de acordo com a gravidade da condição. Dentre algumas das intervenções estão: Reconstrução de cone, Procedimento de Fontan, Procedimento de Starnes, entre outros. É importante ressaltar que esses citados devem ser realizados por equipes médicas experientes em centros especializados em cirurgia cardíaca pediátrica e que esses pacientes são acompanhados durante toda sua vida. Assim, esta revisão destaca a importância de mais pesquisas sobre o impacto da Anomalia de Ebstein em recém-nascidos.

## REFERÊNCIAS

ALMEIDA, M. M. R. *et al.* Anomalia de Ebstein: Relato de Caso. **Revista de Medicina e Saúde de Brasília**, v. 5, n. 2, p. 246-254, 2016. Disponível em: <<https://portalrevistas.ucb.br/index.php/rmsbr/article/view/6463>>.

ASOU, T. *et al.* Rapid two-stage Starnes approach in high-risk neonates with Ebstein anomaly. **European Journal of Cardio-Thoracic Surgery**, n. 58, p. 957-963, 2020. DOI: <<https://doi.org/10.1093%2Fejcts%2F58aa139>>.

ATIK, E. Tratamento Farmacológico na Cardiologia Pediátrica. Os Avanços e o Manejo Específico em cada Síndrome. **Arquivos Brasileiros de Cardiologia**, v. 79, n. 6, p. 561-563, 2002. Disponível em: <<https://www.scielo.br/j/abc/a/zPmQM7wrmWQBpCLNkx5Gy5b/?format=pdf&lang=pt>>.

BAEK, J. S. *et al.* Outcomes of neonatal Ebstein's anomaly without right ventricular forward flow. **The Journal of Thoracic and Cardiovascular Surgery**, n. 152, p. 516-521, 2016. DOI: <<https://doi.org/10.1016/j.jtcvs.2016.03.084>>.

BAKSHALIYEV, S. *et al.* Surgical Treatment of Ebstein Anomaly In Pediatric Patients: A 10- year Single- center Study. **Journal of Cardiac Surgery**, n. 36, p. 3138-3145, 2021. DOI: <<https://doi.org/10.1111/jocs.15676>>.

CARPENTIER, A. *et al.* A new reconstructive operation for Ebstein's anomaly of the tricuspid valve. **The Journal of Thoracic and Cardiovascular Surgery**, v. 96, n. 1, p. 92-101, 1988.

CELERMAJER, D. S. *et al.* Outcome in neonates with Ebstein's anomaly. **JACC: Journal of the American College of Cardiology**, v. 19, n. 5, p. 1041-1046, 1992. DOI: <[https://doi.org/10.1016/0735-1097\(92\)90291-t](https://doi.org/10.1016/0735-1097(92)90291-t)>.

CELERMAJER, D. S. *et al.* Morbid anatomy in neonates with Ebstein's anomaly of the tricuspid valve: pathophysiologic and clinical implications. **JACC: Journal of the American College of Cardiology**, v. 19, n. 5, p. 1049-1053, 1992. DOI: <[https://doi.org/10.1016/0735-1097\(92\)90293-v](https://doi.org/10.1016/0735-1097(92)90293-v)>.

DEARANI, J. A. *et al.* Anatomic repair of Ebstein's malformation: lessons learned with cone reconstruction. **The Annals of thoracic surgery**, n. 95, n. 1, p. 220-228, 2013. DOI: <<https://doi.org/10.1016/j.athoracsur.2012.04.146>>.

FREUD, L. R. *et al.* Risk factors for mortality and circulatory outcome among neonates prenatally diagnosed with Ebstein anomaly or tricuspid valve dysplasia: a multicenter study. **Journal of the American Heart Association**, n. 9, p. 1-13, 2020. DOI: <<https://doi.org/10.1161/jaha.120.016684>>.

GEERDINK, L. M. *et al.* Paediatric Ebstein's anomaly: how clinical presentation predicts mortality. **Archives of Disease in Childhood**, n. 103, p. 859-863, 2018. DOI: <<https://doi.org/10.1136/archdischild-2017-313482>>

HOLST, K. A. *et al.* Surgical Management and Outcomes of Ebstein Anomaly in Neonates and Infants: A Society of Thoracic Surgeons Congenital Heart Surgery Database Analysis. **The Annals of Thoracic Surgery**, n. 106, n. 3, p. 785-791, 2018. DOI: <<https://doi.org/10.1016/j.athoracsur.2018.04.049>>.

HUANG, S. *et al.* Surgical strategy toward biventricular repair for severe Ebstein anomaly in neonates and infancy. **The Annals of Thoracic Surgery**, n. 104, p. 917-925, 2017. DOI: <<https://doi.org/10.1016/j.athoracsur.2017.01.081>>.

JÚNIOR, M. da S. de O. *et al.* Abordagem geral da cardiopatia congênita cianótica. **Revista Eletrônica Acervo Médico**, v. 23, n. 11, p. e14532, dez. 2023. DOI: <<https://doi.org/10.25248/reamed.e14532.2023>>.

JÚNIOR, V. C. P. *et al.* Epidemiology of congenital heart disease in Brazil. **Brazilian Journal of Cardiovascular Surgery**, v. 30, n. 2, p. 219-224, mar. 2015. DOI: <<https://doi.org/10.5935/1678-9741.20150018>>.

KNOTT-CRAIG, C. J. *et al.* Surgical management of symptomatic neonates with Ebstein's anomaly: choice of operation. **Cardiology in the Young**, n. 25, p. 1119-1123, 2015. DOI: <<https://doi.org/10.1017/s1047951114001747>>.

KUMAR, S. R. *et al.* Single-ventricle outcomes after neonatal palliation of severe Ebstein anomaly with modified Starnes procedure. **Circulation**, n. 134, p. 1257-1264, 2016. DOI: <<https://doi.org/10.1161/circulationaha.115.021241>>.

MIZUNO, M. *et al.* Application of cone reconstruction for neonatal Ebstein anomaly or tricuspid valve dysplasia. **The Annals of Thoracic Surgery**, n. 101, p. 1811-1817, 2016. DOI: <<https://doi.org/10.1016/j.athoracsur.2015.11.029>>.

MORRAY, B. Preoperative Physiology, Imaging, and Management of Ebstein's Anomaly of the Tricuspid Valve. **Seminars in Cardiothoracic and Vascular Anesthesia**. n. 1, p. 74-81, 2016. DOI: <<https://doi.org/10.1177/1089253215616499>>.

PAGE, M. J.; MCKENZIE, J. E.; BOSSUYT, P. M. *et al.* The PRISMA 2020 statement: An updated guideline for reporting systematic reviews. **BMJ**, v. 372, n. 71, p. 1-9, 2021. DOI: <<https://doi.org/10.1136/bmj.n71>>.

SÁNCHEZ- QUINTANA, D. *et al.* Histological examination of the potential arrhythmic substrates in the setting of Ebstein's malformation. **Journal of Anatomy**, n. 237, p. 155-165, 2020. DOI: <<https://doi.org/10.1111/joa.13179>>.

SANTOS, V. M.; DAAMECHE, L. N. A.; BAZI, L. S. Anomalia de Ebstein. **Brasília Médica**, v. 53, p. 40-43, 2016. DOI: <<https://doi.org/10.5935/2236-5117.2016v53a05>>.

SATA, S.; MURÍN, P.; HRAŠKA, V. Cone reconstruction of Ebstein's anomaly in a neonate. **The Annals of Thoracic Surgery**, n. 94, n. 4, p. 1-2 2012. DOI: <<https://doi.org/10.1016/j.athoracsur.2012.04.141>>.

SOUZA, M. T. D. E.; SILVA, M. D. D. A. ; CARVALHO, R. D. E. Integrative review: what is it? How to do it?. **Einstein (São Paulo)**, v. 8, n. 1, p. 102–106, jan. 2010. DOI: <<https://doi.org/10.1590/S1679-45082010RW1134>>.

TONGSONG, T. *et al.* Sonographic Features of Ebstein Anomaly Associated with Hydrops Fetalis: A Report of Two Cases. **Journal of Clinical Ultrasound**, v. 33, n. 3, p. 149-153, mar. 2005. DOI: <<https://doi.org/10.1002/jcu.20102>>.

YANASE, Y., *et al.* Surgical treatment for neonatal Ebstein's anomaly with circular shunting. **Interdisciplinary CardioVascular and Thoracic Surgery**. v. 14, n. 6, p. 86-888, 2012. DOI: <<https://doi.org/10.1093/icvts/ivs061>>.

YU, J. J. *et al.* Outcome of neonates with Ebstein's anomaly in the current era. **Pediatric cardiology**, n. 34, n. 7, p. 1590-1596, 2013. DOI: <<https://doi.org/10.1007/s00246-013-0680-x>>.